Zur Diagnostik des Sanduhrmagens.

Inaugural-Dissertation

zur

Erlangung der Doktorwürde

in der

gesamten Medizin

verfasst und einer

Hohen medizinischen Fakultät

der

Kgl. Bayer. Ludwig-Maximilians-Universität zu München

vorgelegt von

Gustav Wislicenus,
approb. Arzt aus Friedenau.

München 1903.
Kgl. Hof- und Universitätsbuchdruckerei von Dr. C. Wolf & Sohn

Zur Diagnostik des Sanduhrmagens.

Inaugural-Dissertation

zur

Erlangung der Doktorwürde

in der

gesamten Medizin

verfasst und einer

Hohen medizinischen Fakultät

der

Kgl. Bayer. Ludwig-Maximilians-Universität zu München

vorgelegt von

Gustav Wislicenus,
approb. Arzt aus Friedenau.

ACAD. LUDD. BAT. BIBL.

München 1903.
Kgl. Hof- und Universitätsbuchdruckerei von Dr. C. Wolf & Sohn.

Gedruckt mit Genehmigung der medizin. Fakultät der Universität München.

Referent: Herr Professor Dr. von Angerer.

Unter Sanduhrmagen verstehen wir einen durch eine mittlere Einschnürung in zwei Säcke abgeteilten Magen. Bis vor etwa 15 Jahren stellte diese seltene Formanomalie, die angeboren vorkommt, öfter aber erst während des Lebens durch Krankheit erworben wird, nur ein anatomisches Kuriosum dar, an dem die praktische Medizin, als an einer sehr seltenen und damals noch unheilbaren Krankheit wenig Anteil nahm. Erst seitdem auf der sicheren Grundlage der Asepsis die Chirurgie auch diese Krankheit mit Erfolg bekämpfen lernte, gewann sie für den Kliniker ein praktisches Interesse und man begann nun auch ihrer Diagnose in vivo einige Aufmerksamkeit zu schenken. Bei der Seltenheit der Erkrankung und angesichts der grossen Schwierigkeiten, die sich den diesbezüglichen Bemühungen entgegenstellen, ist es nicht verwunderlich, dass die Resultate noch ziemlich unbefriedigende sind. Zwar hat die klinische Beobachtung bereits eine ganze Reihe von Erscheinungen gefunden, die für den Sanduhrmagen mehr oder weniger charakteristisch sind und deshalb als Hilfsmittel zu seiner Feststellung empfohlen werden; die Fälle aber, in denen auf Grund einer sicheren Diagnose ein chirurgischer Eingriff vorgenommen wird, sind dennoch ziemlich selten, während relativ häufig auch heute noch erst die Sektion es ist, die — oft völlig überraschend — als Ursache eines Jahre und Jahrzehnte währenden qualvollen Leidens und Siechtums einen Sanduhrmagen aufdeckt.

Bisher wurden folgende Symptome als wichtig für die Diagnose beschrieben:

1. Betz([10])*) (1856) beobachtete — bei einer carcinomatösen Striktur — mehrere Wochen hindurch bei der Auskultation des Magens, dass während jeder Inspiration einige Luftblasen mit lautem „Gluckgluck“ in eine grössere Höhle getrieben wurden; bei der Exspiration drängten Gase in eine kleinere Höhle zurück. Als grössere Höhle erkannte er den Magen; bezüglich der kleineren war er im Zweifel, ob er sie als einen zweiten Magenabschnitt oder als das durch eine Fistel mit dem Magen kommunizierende Colon auffassen sollte. (Die Sektion bestätigte die erstere Annahme.) Kern([40]) (1887) empfiehlt für solchen Fall zur Differentialdiagnose einen Fütterungsversuch, um etwaige Lienterie festzustellen, die im Falle der Magencolonfistel auftreten müsste.

1a. Burney Yeo diagnostizierte einen Sanduhrmagen (Fall Watson-Cheynes,([77]) indem er oft und immer am selben Fleck einen gurgelnden Ton in der Mitte des Magens hörte.

1b. Auch bei der künstlichen Aufblähung hat man gelegentlich (an der Einschnürungsstelle) ein Stenosengeräusch wahrgenommen [v. Eiselsberg,([78]) Moyniham([95])].

1c. Decker([103]) konnte bei Aufsetzen des Hörrohres auf den Pylorusabschnitt des Magens ein durch Druck mit der Hand auf den Cardiateil erzeugtes Stenosengeräusch wahrnehmen, welches ausblieb, wenn mit einem Finger ein Druck auf die Stelle der Einschnürung ausgeübt wurde.

2. Durch die Perkussion nach der Aufblähung konnte Saake([50]) im rechten, wie in linken Hypochondrium lauten Magenschall, in der Mitte eine Zone von weniger lautem Schall feststellen.

---

*) Zitiert bei Kern.([40])

3. Durch Aufblähung kann zuweilen die Formveränderung sichtbar gemacht werden, indem der Magen nicht als ein einheitlicher grosser Tumor, sondern in Gestalt von zwei kleineren Hervorwölbungen, die durch eine deutliche Furche von einander getrennt sind, auf den Bauchdecken sich abzeichnet [Schmidt-Monnard,[52]) Eichhorst].

4. Bei der Aufblähung zeigt sich zuerst links im Epigastrium ein Tumor; in demselben Masse, als dieser kleiner wird, bildet sich rechts ein solcher. Dasselbe Phänomen kann beim Wassereinlauf in den Magen beobachtet werden [v. Eiselsberg[87])].

5. Nach der Ausspülung, durch die man den Magen völlig entleert zu haben glaubte — tatsächlich war nur der Cardiateil entleert —, kann deutliches Plätschergeräusch in der Magengegend erzeugt werden [paradoxe Dilatation, Javorsky[80])].

Wölfler[58]) beobachtete Plätschergeräusch im nüchternen Zustand, ohne dass mit der Sonde Inhalt entleert werden konnte (in diesem Fall war der Pylorussack bedeutend erweitert).

5a. Bouveret*) fand Succussion im deutlich erweiterten Pylorusteil, während bei der Aufblähung der Cardiateil allein sich vorwölbte (ventilartiger Verschluss an der Einschnürungsstelle).

6. Im Verlauf einer Magenspülung kommt das Spülwasser bereits ungetrübt wieder zurück, so dass man vermeint, der Magen sei nun rein. Plötzlich entleert sich aber noch eine grössere Menge alter unverdauter Speisereste.**) Durch Massage der Pylorusgegend kann man das Auftreten der Erscheinung unterstützen [Richardson und Steele[97])].

---

*) cit. bei Riegel.[74])

**) Hier war erst der Cardiateil gereinigt, während im Pylorusabschnitt noch Speisereste lagen, die erst später aufgerührt wurden.

Dies Symptom wird mit grösserer Exaktheit auftreten, wenn die Patienten vor der Ausspülung einige Zeit in aufrechter Haltung des Oberkörpers zugebracht haben, und wenn von dem Moment an, wo das Spülwasser rein zurückkehrt, der Körper nach der linken Seite gebeugt wird [Decker(103)].

7. Bei der Magenausspülung kehrte das Spülwasser nicht zurück; „es war, wie wenn der Magen ein Loch gehabt hätte“ [Wölfler(58)].

In diesem Falle blieb das Ende der Sonde in dem cardialen Abschnitt des Sanduhrmagens, während der pylorische Teil gross genug war, die ganze Wassermenge aufzunehmen.

Die Erscheinung lediglich, dass bei der Ausspülung weniger Wasser zurückkommt, als eingelaufen war, ist, wenn sie auch wohl beim Sanduhrmagen auftreten mag, doch nicht für diesen charakteristisch.

8. Bei der Magenspülung — auch im nüchternen Zustande — wurde das Spülwasser bereits wieder erbrochen, nachdem 1/3—1/2 l eingelaufen war.

Lauenstein,(62) der dieses Symptom beobachtete, schliesst daraus auf die Kleinheit des die Flüssigkeit zuerst aufnehmenden Raumes. Eine solche Kleinheit des Magens kommt nach L. sonst nur bei infiltrierendem Carcinom vor; wo dieses ausgeschlossen werden kann, vermag das Symptom wohl die Aufmerksamkeit auf eine sanduhrförmige Einschnürung zu lenken.

9. Bei Wölfler(58) finden wir folgende Beobachtung Bérards notiert: 24—48 Stunden nach einer Mahlzeit werden von gleichzeitig genossenen Speisen, z. B. Brot, Fleisch und Kirschen, nur eine (die Kirschen) erbrochen.

10. Hochenegg*) beobachtete Erbrechen in zwei Abteilungen: zuerst die genossenen Speisen ohne Beigeschmack,

*) cit. bei Rosenfeld.(105)

dann — manchmal eine Stunde später — dunkle Massen von bitterem, saurem Geschmack.

11. Die elektrische Durchleuchtung des Magens ergibt bei normaler Form des Organes eine gleichmässig leuchtende Fläche, während diese bei der Sanduhrform ungleichmässig und in der Mitte stark beschattet ist [Decker(103)].

12. Ewald*) fand bei der Durchleuchtung nur den Cardiaabschnitt erhellt (bei sehr enger Kommunikation begreiflich); durch Vergleichung dieses Bezirkes mit der durch Aufblähung festgestellten Form kann man die Diagnose: Sanduhrmagen gelegentlich wohl begründen.

13. Roux und Balthazard**) benutzten Röntgendurchleuchtung zur Feststellung der Magenform nach Verabreichung einer Mischung von Bismut. subnitric. mit Wasser (15—20 : 100). oder mit einer Nahrung, mit der sich das Wismuth gut vermischt.

14. Rosenfeld (105) gibt eine andere Methode der Röntgendurchleuchtung im Dienste der Magendiagnostik an. Er verwendet eine Sonde, die vorn mit Schrot gefüllt und zur Durchpressung von Luft mit feinen Öffnungen versehen ist. Die Bewegung der Sonde markiert auf der Röntgenplatte die untere Magengrenze.

Schon die grosse Zahl der empfohlenen Hilfsmittel wirft ein bedenkliches Licht auf ihre Zuverlässigkeit, und die Erfahrungen, die bisher mit ihnen gemacht wurden, sind in der Tat keineswegs befriedigend. Einmal lässt dieses, ein andermal jenes Symptom — trotzdem ein Sanduhrmagen vorliegt — den Untersucher im Stich; oder die Symptome werden beobachtet und darauf die Diagnose: Sanduhrmagen begründet, ohne dass es sich in Wirklichkeit um einen solchen handelt. Das ist leicht begreiflich, wenn man sich

*) cit. bei Rosenfeld.(105)
**) cit. bei Watson.(91)

vergegenwärtigt, dass die Wahrnehmung dieser Erscheinungen von sehr vielen verschiedenartigen Voraussetzungen abhängig ist, die zumeist in der Natur und dem mannigfaltigen Gebaren der ursächlichen Krankheiten begründet sind und nur zum kleinsten Teil im Machtbereich des Untersuchers liegen.

So ist Bedingung für die Beobachtung des Stenosengeräusches [Betz,(10) v. Eiselsberg,(87) Decker,(103)] dass die Einschnürung eine gewisse Enge habe.

Das Wölfler'sche(58) Spülsymptom (Nr. 7) ist abhängig von der hinreichenden Grösse des Pylorusabschnittes des Magens.

Das andere Spülsymptom (Nr. 6) hat einerseits auch eine gewisse Enge der Stenose zur Voraussetzung, andererseits ist es nicht zuverlässig, da es bei einfacher Dilatation auch gelegentlich zur Beobachtung kommen kann und bei Sanduhrmagen nicht vorzukommen braucht.

Das Plätschern im vermeintlich leeren Magen ist durchaus nicht eindeutig, da es bei einfacher Erweiterung nicht selten und gelegentlich wohl auch im normal geformten Magen sich einstellt.

Das Phänomen Nr. 4 setzt eine ziemlich enge Kommunikation voraus. Ausserdem wird es, ebenso wie Nr. 3, in den Fällen nicht zur Erscheinung kommen, wo der Cardiaabschnitt des Magens den linken Rippenbogen nach unten nicht überragt, d. h. wo er sehr klein oder aber hoch oben in der Zwerchfellkuppe gelegen ist [Wölfler(58)].

Die elektrische Durchleuchtung, wenn sie im Sinne Deckers angewendet wird, benötigt eine relativ weite, im Sinne Ewalds eine sehr enge Kommunikation.

Über die beiden Röntgenmethoden liegen weitere Beobachtungen noch nicht vor. Hinsichtlich ihrer Zulässigkeit wird man weiteren Erfahrungen mit Vertrauen entgegen-

sehen können. In die allgemeine Praxis werden sie, ihrer Umständlichkeit wegen, vorderhand wohl keinen Eingang finden.

Die Symptome Nr. 9 und 10 (charakteristisches Erbrechen) künstlich in die Wege zu leiten, wird niemand einfallen. Das Hochenegg'sche ist überdies nicht eindeutig, da es auch bei Magenerweiterung vorkommen kann.

Es ist klar, dass die Diagnostik, die auf so unsichere Hilfsmittel angewiesen ist, nicht die allerbesten Resultate aufweisen kann. Misserfolge der auf diese Angaben gegründeten diagnostischen Bemühungen sind daher gar nicht selten.

Rosenfeld[105] zitiert einen Bericht Petersons und Machols,[102] die bei der Aufblähung des Magens eine fühlbare Einschnürung konstatierten, bei der Laparotomie aber keinen Sanduhrmagen fanden.

Im Laufe des vergangenen Winters wurden in der hiesigen chirurgischen Klinik (Professor v. Angerer) zwei Fälle mit der Diagnose: Sanduhrmagen eingeliefert, die durch die Laparotomie nicht bestätigt wurde. Da beide Fälle hinsichtlich der Befunde, die zu der Diagnose führten, interessant genug sind, seien sie hier in Kürze mitgeteilt.

Im ersten Fall, der aus der II. Abteilung (Professor v. Bauer) des hiesigen Krankenhauses l. d. J. stammte, wurde ein ausgedehntes Pyloruscarcinom, aber keine sanduhrförmige Einschnürung gefunden. Die Krankengeschichte ist in kurzen Zügen folgende:

Frau J. A., 41 Jahre alt, aufgenommen am 22. X. 1902, leidet seit vier Jahren an Magenbeschwerden. Beginn mit Drücken im Magen, namentlich nach dem Essen und beim Liegen auf der rechten Seite. Appetit gering, Stuhlgang unregelmässig. Vor zwei Jahren zeitweilig Erbrechen, meist Schleim, niemals Blut. Im letzten Jahr wurde das Erbrechen immer häufiger, zuletzt 1—2 mal täglich, 2—3 Stunden nach dem Essen. Seit einem Jahr bemerkt Patientin in der Magengegend eine Geschwulst, die sich namentlich

bei der Verdauung vorwölbt. Stuhl damals ca. acht Tage lang schwarz; während dessen starke Schmerzen in der Magengegend. Im letzten Jahr stark abgemagert. Jetzt Schmerzen in der Magengegend nach dem Essen und beim Erbrechen, dauern oft 5—6 Stunden lang.

Der interne Befund, soweit er den Magen betrifft, lautet: Abdomen weich, mässig aufgetrieben; im Epigastrium rechts von der Mittellinie druckempfindlich, ebenso in der rechten Mammillarlinie unter dem Rippenbogen. Rechts im Epigastrium, ungefähr dem Pylorus entsprechend, ist eine walnussgrosse, harte Resistenz fühlbar, die mit der Atmung verschieblich ist. Leberrand nicht zu fühlen, Milz leicht vergrössert, nicht deutlich palpabel. Im Erbrochenen wenig Salzsäure, keine Milchsäure; Sarzine.

Bei Erregung der Peristaltik erscheinen unter dem linken Rippenbogen und rechts vom Nabel in der Spinallinie je eine kleinapfelgrosse Hervorwölbung, die deutlich von einander geschieden sind und der peristaltischen Bewegung entsprechend deutlich an- und abschwellen.

Bei der Aufblähung des Magens entsteht zuerst im linken Hypochondrium eine kleinere, und etwas später im rechten Abdomen eine grössere Hervorwölbung.

Die Durchleuchtung ergibt nichts Charakteristisches.

Am 16. XI. 1902 wird Patientin in die chirurgische Klinik aufgenommen. Der interne Befund wird im allgemeinen bestätigt und in folgender Weise ergänzt: Bei der Aufblähung mit CO_2 verschwindet der dem Pylorus entsprechende Tumor. Untere Magengrenze ein Querfinger unterhalb des Nabels.

Bei Knetung des Abdomens zeigt das aufgeblähte Organ Steifung; dabei entsteht im linken Hypochondrium eine Vorwölbung, eine zweite rechts vom Nabel, so dass es den Eindruck macht, als ob zwischen diesen beiden sich kontrahierenden und zugleich durch Kohlensäure geblähten Magenabschnitten eine Einschnürung vorhanden wäre. Bei Druck auf die Cardiagegend hört man in der Mitte des Magens, da wo die Aufblähung sich nur unvollständig vollzogen hat, ein für Sanduhrmagen pathognomonisches Spritzgeräusch.

Bei der Laparotomie am 20. XI. findet man keine Einschnürung, den Magen erweitert, am Pylorus einen harten Tumor, carcinomatöser Natur. Adhärenzen vom Tumor nach hinten und oben mit der Gallenblase Kleine Drüsen in der Radix mesenterica. Gastroenterostomie retrocolica, Fixierung des zuführenden Schenkels.

22. XI. Wegen wiederholten Erbrechens Magenspülung.

29. XI. Entfernung der Nähte, Heilung p. p. Im Laufe des Dezember erholt sich Patientin gut und wird anfangs Januar 1903 mit Gewichtszunahme entlassen.

Der zweite Fall stammt aus dem Ambulatorium des hiesigen klinischen Instituts (Professor Sittmann):

23. IV. 1902. A. K., 20 Jahre alt, Dienstmädchen. Zum ersten Male erkrankt an Magenbeschwerden im Mai 1901, zu Hause wegen Magengeschwürs behandelt, hatte starke Schmerzen, erbrach einmal ca. ein Esslöffel dunkles Blut. Nach vier Wochen wiederhergestellt. Zum zweiten Male im Januar 1902 mit denselben Beschwerden erkrankt; kein Blutbrechen; 5½ Wochen im Krankenhaus l. d. I. Seit 14 Tagen wieder Schmerzen im Magen nach Nahrungsaufnahme; ca. alle zwei Tage Erbrechen, Stuhl regelmässig.

Guter Ernährungszustand, Schleimhäute etwas anämisch. Im Magen starkes Plätschern.

24. IV. Auch im nüchternen Zustand Plätschern im Magen. Leicht gräulich gefärbte Flüssigkeit aus dem Magen entleert. Keine HCl. Reaktion sauer. Diagnose: Ectasia ventriculi. Ordination: Alle drei Tage Ausspülung.

28. VI. Nach 15 Spülungen keine wesentliche Besserung. Objektiv unveränderter Befund.

15. VII. Verträgt nur Milch und Schleimsuppen. Alles festere wird erbrochen. Starkes Plätschern. Magenspülungen.

1. IX. Nüchtern gespült; wenig Rückstände.

3. IX. Probefrühstück; nach ca. 1¼ Stunde werden ca. 150 ccm weissgelber Flüssigkeit mit Semmelbrocken ausgehebert. Lakmus sauer; Congo —; Gesamtacidität 22; Milchsäure —. Mikroskopisch: Stärke, sehr viel Hefe. Mit Luft aufgebläht überragt der Magen die Nabellinie um 2—3 Querfinger. Kleine Kurvatur steht tief.

7. X. Gastrodiaphanie nach Magenspülung. Der Magen ist nicht oder nur wenig vergrössert, er steht zu zwei Drittel (bis ca. drei Finger breit) unter dem Nabel und ist durch einen 1—2 Finger breiten Schatten deutlich in zwei Hälften geteilt; die linke Hälfte ist weniger intensiv beleuchtet; ganz hell ist der Nabel und die nächst gelegene Partie.

Diagnose: Sanduhrmagen.

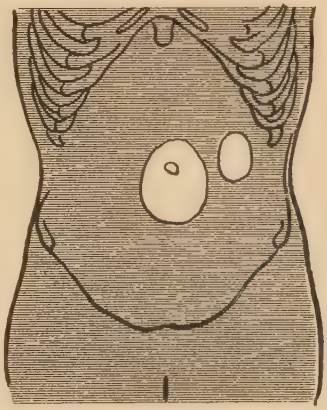

Fig. 1.

9. X. Die Aufblähung mit Luft ergibt dieselben Konturen wie am 3. September. Eine Einschnürung ist nicht zu erkennen.

11. X. Aufblähung mit CO_2 hat dasselbe Resultat wie die Luftaufblähung; kein Pressgeräusch.

31. X. Wegen starker Schmerzen Extract. Bellad. 0,5; aq. 20,0; dreimal täglich 15 Tropfen.

28. XI. Gestern nachts Magenkrampf. Nach Spülung Eingiessung von 10 g Wismut auf 200 g Wasser.

12. XII. Seit 28. XII. jeden zweiten Tag Spülung mit nachfolgender Eingiessung von 20 g Wismut. Subjektive Besserung.

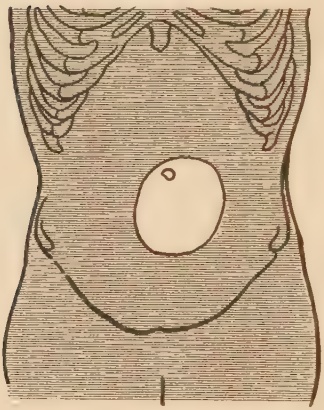

Fig. 2.

20. XII. Noch einmal elektrische Durchleuchtung. Dasselbe Bild wie am 7. Oktober. Magenröte durch zweidaumenbreiten Schatten zweigeteilt. Bei noch tieferem Einführen der Sonde erscheint noch tiefer, unterhalb der Nabelhöhe, eine handtellergrosse, einfache, sehr intensive Röte; das erste Magenbild verschwindet völlig.

Patientin leidet seit mehreren Wochen an gurrenden Geräuschen, synchron mit der Atmung, willkürlich zu erzeugen, wenn der Magen voll ist. Auch durch Druck ins linke Hypochondrium kann oft ein gurrendes Geräusch erzeugt werden.

Nach Aufnahme ins chirurgische Spital wurde am 3. II. 1903 folgender Befund notiert: Abdomen normal gewölbt. Druck auf die Magengegend nur wenig schmerzhaft. Plätschergeräusche. Kein Tumor. Aufblähung mit CO_2 ergibt einen erheblichen Tiefstand der unteren Magengrenze (fast vier Querfinger unterhalb des Nabels). Keine Abschnürung bemerkbar, auskultatorisch nichts Abnormes.

Diagnose: Dilatatio ventriculi; Sanduhrform?

Bei der Operation am 4. II. 03 drängt sich sofort nach Eröffnung der Bauchhöhle der linke Leberlappen, welcher um seine Längsachse gedreht erscheint, in die Wunde vor. Die Drehung ist veranlasst durch einen bindegewebigen Strang, welcher von der Unterfläche der Leber zum parietalen Blatt des Peritoneums zieht. Dieser Strang sowie eine zweite kleinere Adhäsion werden gelöst.

Der Magen erweist sich dilatiert, bietet aber sonst nichts Abnormes. Pylorus unverändert. Plötzlich bildet sich beim Liegen des Magens an der Luft durch Muskelkontrakion drei Querfinger vom Pylorus entfernt eine zirkuläre Furche, wodurch vorübergehend Sanduhrform entsteht. Nach einiger Zeit wiederholt sich an derselben Stelle dasselbe Phänomen; die Kontraktion dauert ca. eine Minute.

Gastroenterostomia retrocolica oberhalb der Kontraktionsstelle mit Aufhängung des zuführenden Schenkels durch eine Naht am Magen (Seide). Durchgreifende Hautmuskelperitonealnähte (Seide) wegen Pressens bei schlechter Narkose.

4. II. Etwas Erbrechen nach der Narkose.

8. II. Mässige krampfartige Beschwerden im Magen, sonst Wohlbefinden.

13. II. Letzte Nacht krampfartige Schmerzen, darauf Erbrechen, worauf Schmerzen nachliessen.

Seit der Zeit verlief die Rekonvalescenz ohne weitere Störung. Patientin wurde Mitte März in das Rekonvaleszentenheim überführt, von wo sie nach 14tägigem Aufenthalt geheilt entlassen wurde.

Was uns an diesen Krankengeschichten zunächst interessiert, ist der Widerspruch in den Ergebnissen der Aufblähung und der elektrischen Durchleuchtung. Im ersten Fall war bei der Aufblähung eine Stenose sichtbar und ein Stenosengeräusch hörbar. Die Durchleuchtung ergab dagegen keine Besonderheiten; im zweiten Fall war es umgekehrt: durch zweimal vorgenommene Durchleuchtung wurde das Vorhandensein einer Einschnürung sichergestellt, während die mehrfach wiederholte Aufblähung von einer solchen nichts erkennen liess.

Dieser Widerspruch in den Ergebnissen zweier sonst zuverlässiger Untersuchungsmethoden würde geeignet sein, das Vertrauen auf deren Exaktheit zu erschüttern, wenn nicht bei der Laparotomie des zweiten Falles das Rätsel eine einfache, wenn auch unerwartete Lösung gefunden hätte, indem man an dem an der Luft freiliegenden Magen zweimal hintereinander eine ca. drei Querfinger vom Pylorus lokalisierte Kontraktion der Ringmuskulatur sah, die deutlich eine Sanduhrform erzeugte. Von dieser Beobachtung aus darf man wohl schliessen, dass auch der Durchleuchtungsbefund auf eine gleiche temporäre Kontraktion an derselben Stelle zurückzuführen ist.

Es entsteht nunmehr die Frage, ob es sich hier um einen physiologischen oder pathologischen Vorgang handelt.

Der Magen des Menschen zeigt nicht selten noch mehr oder minder deutliche Spuren, die an eine Einteilung desselben in 2—4 Kammern — wie bei einigen Nagern und den Wiederkäuern — erinnern. So grenzt eine deutliche Einziehung unweit des Pylorus das Antrum Pylori vom übrigen Magen ab. Zuweilen wird auch in der Mitte eine Einkerbung beobachtet, die das Organ in eine cardiale und eine pylorische Hälfte teilt. Eine dritte Einschnürung findet sich gelegentlich unweit der Cardia, welche den Fundus als eine Art Vorhof vom übrigen Magen scheidet.

Home*) glaubte, der menschliche Magen zeige normalerweise zur Zeit der Verdauung vorübergehende lokale Kontraktionen der Ringmuskulatur. Man fand solche bei Sektionen, die unmittelbar nach dem Tode, und besonders nach plötzlichem unter der Zeit der Verdauung eintretenden Tode vorgenommen wurden. Beaumont*) hat auch am Lebenden — an jenem bekannten kanadischen Jäger — ähnliche Beobachtungen gemacht. Bei dem Versuch, während der späteren Stadien der Verdauung einen langen Thermometer von der Fistel aus in den Pylorusabschnitt des Magens zu bringen, bemerkte er in einiger Entfernung vom Pylorus eine starke Kontraktion, welche die Kugel des Thermometers nicht durchliess. Nach kurzer Zeit löste sich die Kontraktion, die Kugel ging durch und wurde scheinbar noch ein gutes Stück weit in den Pylorusabschnitt hineingezogen.

Diese während der Verdauung auftretenden ringförmigen Einschnürungen sollen dazu dienen, die festeren und noch unverdauten Teile der Nahrung im Cardiaabschnitt zurückzuhalten, während das Flüssige und schon Verdaute in den Pylorusteil gelangen kann.

In unserem Fall sind die Beobachtungen der Kontraktion nicht unter der Zeit der Verdauung gemacht worden, und

*) cit. bei Williams.[28]

insofern weicht die Erscheinung von den oben zitierten Erfahrungen ab.

Man könnte nun an eine Art lokaler Reflexkontraktion an einer atavistisch dafür bevorzugten Stelle denken, wie sie sonst auch an Cardia und Pylorus vorkommen. Am Ösophagus werden analoge reflektorische spastische Stenosen hier und da beobachtet beim Schlucken zu grosser Bissen, bei Erosionen der Schleimhaut etc. Als auslösende Momente könnten in unserem Falle wohl der Reiz durch die massive Durchleuchtungssonde und das längere Liegen des Organes an der Luft in Betracht kommen.

Zutreffender aber, besonders als die letztere Vermutung, möchte es vielleicht erscheinen, wenn wir die leider ja sehr spärlichen Einzelbeobachtungen als Erscheinungen eines pathologischen Zustandes, und zwar einer Neurose des Magens auffassen. Auch diese Annahme kann sich auf Analogien an anderen Teilen des Verdauungstraktus stützen. Es sei erinnert an die scheinbar idiopathische Form des Schlingkrampfes — den Ösophagismus — wie er, ohne nachweisbare lokale Ursache, bei nervösen, zumal hysterischen Individuen vorkommt. Ferner müssen wir hier denken an jene lokalen stenosierenden Krampfzustände des Darmes, welche zu dem Bilde der Obstipatio spastica gehören. Diese nicht sehr glücklich benannte Neurose des Darmes wird, ausser bei Ptose der Bauchorgane, ebenfalls bei Neurasthenie und Hysterie beobachtet.

Da in unserm Falle bei der Operation der Magen, abgesehen von einer leichten Erweiterung, ohne Besonderheiten gefunden worden ist, da aber auch nervöse, besonders hysterische Erscheinungen bei der Patientin weder in der ambulanten internen, noch während der chirurgischen Behandlung zur Beobachtung gekommen sind, so könnte man schliesslich noch auf jene durch eine Adhäsion mit dem Peritoneum parietale

verursachte Drehung des linken Leberlappens um seine Längsachse zurückgreifen, um die Ausbildung dieser eigentümlichen Magenneurose zu erklären, und zwar könnte, etwa wie der Schreibekrampf durch ein Überbein oder andere Hilfsursachen bei Überanstrengung der Hand entsteht, hier der abnorm gelagerte linke Leberlappen in zwiefacher Weise schädlich wirken: erstens, indem er durch Druck auf die Pylorusgegend die Entleerung des Magens erschwert und zu einer Überanstrengung führt — womit die gelinde Erweiterung zusammenhängen könnte —, und zweitens, indem die fortwährende Reibung des Magens an demselben eine nervöse Empfindlichkeit des ersteren hervorruft, welche sich durch die lokalen Spasmen der Ringmuskulatur äussert.

Es erübrigt sich nun noch eine kurze Besprechung des ersten der beiden oben mitgeteilten Fälle. Dort wurde weder bei der Durchleuchtung, noch bei der Laparotomie, welche einen erweiterten und am Pylorus durch ein Carcinom stenosierten Magen aufdeckte, irgend eine sanduhrförmige Einschnürung wahrgenommen, während die Erregung der Peristaltik am unaufgeblähten, wie am aufgeblähten Magen eine ungefähr seiner Mitte entsprechende Einschnürung, begleitet von einem für Sanduhrmagen pathognomonischen Spritzgeräusch, deutlich in die Erscheinung treten liess. Nach der Beobachtung am zweiten Fall dürfen wir wohl annehmen, dass es sich hier um einen ebensolchen lokalen Spasmus der Ringmuskulatur gehandelt hat, der sich diesmal auf die Mitte des Organs lokalisierte. Man kann ihn wohl als eine Teilerscheinung der durch die Pylorusstenose verursachten Magensteifung ansehen, indem — wiederum an einem durch Atavismus begünstigten Platz — eine lokal begrenzte Partie der Ringmuskulatur sich stärker kontrahierte als die übrige Muskulatur.

Die Frage, warum in diesem Falle die Kontraktion —

im Gegensatz zu dem anderen — gerade bei der Aufblähung in die Erscheinung trat, lässt sich vielleicht dahin beantworten, dass die im Verlaufe des stenosierenden Prozesses stark hypertrophierte Magenmuskulatur den Wiederstand des aufblähenden Gases eher überwinden konnte, als bei jenem, wo von einer deutlichen Hypertrophie nicht die Rede war.

Die Erfahrungen, die Hochenegg[88] bisher in der Diagnostik des Sanduhrmagens gemacht hat, sind besonders mit Rücksicht auf seine Schlussfolgerungen von Interesse. Einmal stellte er die Diagnose: narbige Pylorusstenose, nachdem wiederholte Ausspülungen kein für Sanduhrmagen chakteristisches Symptom ergeben hatten; die Laparotomie deckte aber doch einen solchen auf. Einige Zeit darauf erging es ihm ungekehrt: er diagnostizierte einen Sanduhrmagen, es war aber eine narbige Pylorusstenose. Die Diagnose, die unter dem Eindruck des vorigen Falles gestellt wurde, gründete sich diesmal auf folgende Beobachtung: Bei den Ausspülungen, die zu diagnostischen Zwecken vorgenommen wurden, fiel auf, dass jedesmal zuerst eine ziemliche Menge abfloss; dann sistierte der Strahl und es floss nichts ab, auch wenn das Rohr vor- und zurückgeschoben wurde; dann auf einmal kam der zweite Schwall.

Wenn Hochenegg auf Grund dieser Erfahrung nun der Art des Abfliessens der Spülflüssigkeit jeden diagnostischen Wert abstreitet, so geht er entschieden zu weit. Das von ihm beobachtete Symptom freilich ist bisher noch von keiner Seite als für Sanduhrmagen charakteristisch angesprochen worden.

Von der Aufblähung sieht Hochenegg prinzipiell ab: Warum auch den Patienten damit plagen; wir machen ja doch bei der Operation die Diagnose und die Indikations-

stellung auf Operation ist ja immer schon auf Grund anderer Symptome gegeben!

In ähnlichem Sinne äussert sich Watson(91): Diese Untersuchungen (häufige Ausspülungen und Aufblähungen) sind für die Patienten von zweifelhaftem Wert. Sie sind nicht positiv; sie können gefährlich sein bei offenem Geschwür; schliesslich: wenn zwischen Cardia und oberem Duodenum irgendwo eine gut ausgeprägte Stenose besteht, so ist eine Probelaparotomie doch angezeigt!

Wir fügen zu diesen beiden Äusserungen das Resumé aus der Rosenfeld'schen(105) Arbeit: Die anamnestischen Hinweise (Erbrechen, Schmerz, Gasbildung, Abmagerung) sind alle wenig charakteristisch; von den objektiven, durch Ausspülung und Aufblähung gewonnenen Befunden sind diese: kein sicherer Beweis oder meist nicht überzeugend, jene: nicht immer zuverlässig oder kommen auch bei anderen Erkrankungen vor, etc.

Diese Stimmen werden uns gewiss daran hindern, die Wichtigkeit der aufgeführten Symptome zu überschätzen. Sie zeigen, wie schwer es selbst erfahrenen Spezialisten wird, mit diesen Untersuchungen etwas Erspriessliches zuwege zu bringen. Andererseits aber wird man die Hochenegg'sche These: Wir machen ja doch bei der Operation die Diagnose und die Indikationsstellung auf Operation ist ja immer schon auf Grund anderer Symptome gegeben —, und den Satz Watsons: Wenn zwischen Cardia und oberem Duodenum eine gut ausgeprägte Stenose besteht, so ist eine Probelaparotomie doch angezeigt —, soweit er ganz allgemein auch auf den Sanduhrmagen angewendet wird, vom internen Standpunkte aus ganz entschieden ablehnen müssen. Denn der Sanduhrmagen stellt sich durchaus nicht immer als gut ausgeprägte Stenose dar, vielmehr werden häufig und besonders im Beginn des Übels die

Zeichen der Stenose vollkommen verdeckt durch spezifische Ulcus- oder solche Symptome, die einen zwar sehr heftigen, aber doch ganz allgemeinen Charakter tragen. Auch ist die Indikationsstellung — wenigstens heute noch — durchaus nicht immer schon auf Grund anderer Symptome gegeben. Dies beweisen zur Genüge die Krankengeschichten. Berichte über Todesfälle an operablem Sanduhrmagen infolge versäumter Indikation zur operativen Behandlung reichen bis in die letzte Zeit herein und in den Mitteilungen über Sanduhrmagenoperationen spielt als Indikation zur Probelaparotomie jahre- und jahrzehntelanges, unter den unsäglichsten Qualen verlaufendes Siechtum die Hauptrolle.

Im allgemeinen wird sich eine sichere Indikationsstellung doch überhaupt nur auf eine sichere Diagnostik gründen können und solange diese zu wünschen übrig lässt, müssen alle Mittel, die auch nur im geringsten helfen können, willkommen sein.

Andererseits kann von einer Sicherheit der Diagnostik des Sanduhrmagens nicht die Rede sein, solange sie sich lediglich auf eine Symptomatologie stützt, die ganz einseitig nur mit den Erscheinungen sich befasst, welche von der Formveränderung, der Einschnürung als solcher, ausgehen, ohne genügend in Betracht zu ziehen, dass der Sanduhrmagen sich nicht nur als ein stenosierender Prozess darstellt, sondern als eine, sowohl im Hinblick auf die Ätiologie als auf die Begleitumstände, sowie endlich in Bezug auf die Prognose ausserordentlich mannigfaltige Krankheit aufzufassen ist.

Es mag daher der Versuch gerechtfertigt erscheinen, die in der Journallitteratur der letzten Jahre zerstreuten diesbezüglichen Notizen zu einem abgerundeten Krankheitsbilde zusammenzufassen und die differentialdiagnostisch wichtigen Momente daraus hervorzuheben.

Der Sanduhrmagen ist zwar eine seltene Erkrankung; aber es ist sicher, dass die Litteratur noch kein genaues Bild von der Häufigkeit seines Vorkommens gibt. v. Eiselsberg[87] rechnet auf 100 Magenoperationen in drei Jahren sieben Fälle von Sanduhrmagen. Der Prozentsatz dürfte aber im Laufe der Zeit grösser werden.

Was die Ätiologie betrifft, so stand bis vor kurzer Zeit die Frage, ob der Sanduhrmagen öfter angeboren als erworben vorkomme, im Vordergrund des Interesses. Abgesehen davon, dass diese Frage bereits zu Gunsten der erworbenen Form entschieden ist, kommt hinsichtlich der Diagnostik die angeborene Form noch aus anderen Gründen kaum in Betracht. Denn einerseits macht sie gelegentlich gar keine Symptome, andererseits rühren etwa vorhandene, wofern sie nicht unzweideutig auf eine Stenose hinweisen, offenbar von sekundären Ulcerationen und endo- und perigastrischen Entzündungen her und es ist klar, dass sie sich dann von den Symptomen der durch Ulcusvernarbung entstandenen Verunstaltung wenig unterscheiden; auch werden sie prognostisch kaum anders zu beurteilen sein.

Ebenfalls eine untergeordnete Rolle spielt das Carcinom. Von sieben Fällen der Litteratur [Betz,[10] Sharkey,[30] v. Eiselsberg,[87] Schmitt,[104] Richardson,[97] (2) Moyniham[95]] hat fünfmal das Carcinom primär die Einschnürung bewirkt, während es zweimal auf dem Grund einer Ulcusnarbe sich entwickelt hat [Richardson, Schmitt]. In dem Falle Schmitts wird ausdrücklich erwähnt, dass die Einschnürung auf Rechnung des Ulcus zu setzen ist, während sich das Carcinom also erst in dem bereits sanduhrförmig eingeschnürten Magen entwickelte.

Diagnostisch tritt manchmal die sekundäre Einschnürung gegenüber der malignen Neubildung in den Hintergrund. Das gilt wenigstens von einem weiteren (achten) Falle, der im Oktober 1902 von Professor Schmitt

hier in der Decker'schen Privatklinik für Magen- und Darmkranke operiert wurde. Es handelte sich um eine 63jährige Bauersfrau, die seit einem halben Jahre an Magenkatarrh litt und im September sich in die Behandlung Dr. Decker's begab. Während einer 14tägigen Beobachtung wurde der Verdacht, dass es sich um Carcinom handle, zur Gewissheit. Bei der Laparotomie kam eine Krebsgeschwulst von der Grösse eines kleinen Hühnereies zum Vorschein, die am Ende des zweiten Drittels an der kleinen Kurvatur sass, auf Vorder- und Hinterwand übergriff und die grosse Kurvatur zu sich heraufzog. Die Kommunikationsöffnung war eben für den kleinen Finger durchgängig.*) Die Einschnürung hatte als solche keinerlei Erscheinungen gemacht.

Ein weiteres seltenes ätiologisches Moment, das bezüglich der Diagnostik von untergeordneter Bedeutung ist, ist die Vernarbung von Ätzwunden. Es sind zwei Fälle bekannt; einmal ist Salzsäure [Klein(92)], das andere Mal 100 g Oxalsäure [Körte(93)] die Ursache einer solchen Zerstörung. In beiden Fällen wurde durch Operation der Schaden wieder ausgeglichen.

Die Möglichkeit, dass aus der Vernarbung syphilitischer Prozesse, sei es nun eines primären Affektes, sei es sekundärer Infiltrationen, eine Sanduhrform hervorgehe, wird von Kern(30) theoretisch erwogen. Praktische Beispiele dafür sind nicht bekannt.

Druck des linken Rippenbogens auf den Magen durch übermässiges Schnüren wird von Rasmussen(41) als Urheber der sanduhrförmigen Einschnürung beschuldigt und zwar in zweifacher Weise:

Einmal soll dieser Druck direkt durch Entzündung der Serosa eine Schnürfurche schräg über den Magen (in der Richtung des Rippenbogens) hervorrufen. Diese Schnürfurche, die nach Klebs**) zu einem fingerdicken Strang

*) Resektion 1 cm beiderseits im gesunden Gewebe. Verschluss des pylorischen Stumpfes und des cardialen Sackes je für sich durch dreifache Naht. Anlegung einer hinteren Gastroenterostomie am cardialen Sack. Langsame Rekonvalescenz.

**) cit. bei Wölfler.(58)

degenerieren kann, soll durch Schrumpfung, wie ein Gürtel, den Magen zusammenziehen bis zu dem Grade, dass die Einschnürung noch für zwei Finger durchgängig ist. Dieser Zustand ist gewöhnlich mit ausgesprochener Leberschnürfurche kombiniert. Ein Sanduhrmagen, der auf diese Weise entstanden ist, zeichnet sich dadurch aus, dass die ursächliche Veränderung lediglich an der Serosa zu finden ist.*) Ob er, von Komplikationen durch sekundäre Ulcerationen und Entzündungen abgesehen, klinisch irgend in Betracht kommende Erscheinungen macht, ist aus den bisherigen Notizen der Litteratur nicht zu ersehen.

Der zweite Hinweis scheint grössere, allgemeinere Bedeutung zu haben. Rasmussen fasst den Druck des linken Rippenbogens, verursacht durch übermässiges Schnüren, als ein wesentliches ätiologisches Moment für die Entstehung des Ulcus ventriculi auf. Die Ulcera sitzen, nach seiner Beobachtung, meist in der Mitte der kleinen Kurvatur oder etwas näher dem Pylorus, oder aber in der Nähe dieser Stellen an der hinteren, seltener der Vorderwand des Magens, auf jeden Fall an einem Platz, der dem Druck des linken Rippenbogens sehr wohl entspricht. In den Fällen, wo er Sanduhrform durch Ulcusnarben hervorgerufen fand, entsprach die Lage der Einschnürung immer einem Druck des linken Rippenbogens.

Saake(50) bestätigt diese Beobachtung Rasmussens.

Die Auffassung, dass das Ulcus ventriculi gelegentlich eine Folge der Drucknekrose sei, ist mit den Theorien von

---

*) Die Schleimhaut ist an der Druckstelle manchmal etwas atrophisch, sonst normal, an der verengerten Stelle in Falten liegend. Bei aufgeschnittenem Magen dehnt sich die Schleimhaut aus und nur die verkürzte Serosa zeigt dann den Druckgürtel.

Bereits Reinmann [cit. bei Meckel (2)], will eine sanduhrförmige Einschnürung auf übermässiges Schnüren zurückführen.

Zirkulationsstörungen (thrombotischen Prozessen etc.) ganz gut vereinbar. Das Gegenteil, nämlich dass das Korsett keine derartige Schädigung des Magens bedingen könnte, wäre weniger begreiflich.

Als bei weitem wichtigste Ursache für sanduhrförmige Einschnürungen des Magens bleibt nun noch das Ulcus ventriculi und zwar kann bereits ein grosses offenes Ulcus selbst, mit Hilfe seiner infiltrierten Umgebung die Formveränderung bewirken [v. Eiselsberg,[87] Moyniham[95]].

Meist ist es aber die Ulcusnarbe, welche durch ihre Schrumpfung die Missgestalt hervorruft; gelegentlich wird erst durch das Zusammentreffen zweier oder mehrerer kleinerer Narben, die durch gesundes Gewebe von einander getrennt sein können, diese Wirkung erreicht.

In anderen Fällen trifft die Schuld nicht das Ulcus und und seine Vernarbung selbst, sondern sekundäre perigastritische Prozesse, die wiederum in all ihrem mannigfaltigen Auftreten sich an der Hervorbringung des Sanduhrmagens beteiligen, häufig freilich in ihrer Wirkung sich mit der Narbenschrumpfung kombinierend. Nicht selten findet man flächenhafte Verwachsungen (besonders mit der vorderen Bauchwand oder dem Zwerchfell), die bei Gelegenheit einer Perforation sich gebildet und diese lokalisiert haben.*) Aber gerade in diesen Fällen wird die Einschnürung wohl eher auf Rechnung des Ulcus und seiner Vernarbung fallen, da, wie Hauser[29] [cit. bei Kern[40]] betont, eine ausgedehnte flächenhafte Verwachsung die Bildung einer Einschnürung eher verhindern als befördern muss.

---

*) Unvollständige Magenfisteln (nach perforiertem Ulcus) werden gar nicht selten gefunden, viel seltener vollständige. Steffen[16] beobachtete eine solche zwischen Magen und Colon transvers., Oldmann eine zwischen Magen und Duodenum.

Häufig sind lokale Verklebungen und Stränge die Ursache der Einschnürung, indem sie ihren Fixationspunkt am Magen an ihren Ansatzpunkt an irgend einem Nachbarorgan heranzerren. Von den Nachbarorganen kommen dabei besonders in Betracht das Zwerchfell, die Leber und das Duodenum.

Verwachsungen mit Colon, Milz, Gallenblase, Pankreas werden natürlich auch häufig gefunden, doch scheint, dass diese nicht so leicht die Formveränderung bewirken.

Dass peritonitische Prozesse, die, nicht vom Magen, sondern von Entzündungen der Nachbarorgane herrührend, den Magen in Mitleidenschaft ziehen, auch gelegentlich zu Einschnürung desselben führen können, sei nur beiläufig erwähnt. Nach Watson wurde dergleichen zweimal beobachtet.

Schliesslich sei noch erwähnt als seltene Ätiologie: die tuberkulöse Perigastritis [Rosenfeld([105])].

Auch der spastische Sanduhrmagen (s. o.) möge der Vollständigkeit halber hier noch einmal mit aufgezählt sein.

Selten findet man doppelte Einschnürungen des Magens, die beide die gleiche oder jede eine andere ätiologische Ursache haben können. Auch wurde sanduhrförmige Einschnürung, mit Pylorusstenose kombiniert, beobachtet. Diese Vorkommnisse, die sich selbstverständlich vor der Laparotomie kaum feststellen lassen, haben für den Chirurgen doch eine gewisse Bedeutung; es sind mehrere Fälle bekannt, wo bei der Operation die obere Striktur übersehen wurde, was jedesmal den Tod des Patienten zur Folge hatte. Daraus ergibt sich die Notwendigkeit, besonders bei der Diagnose: Pylorusstenose, auch wenn sie sich bestätigt, doch, wo irgend möglich, den ganzen Magen bis zur Cardia abzutasten.

In seiner Ätiologie lässt sich der Sanduhrmagen, wie aus dem Obigen ersichtlich ist, nicht wesentlich von jener

häufigeren Stenosenbildung am Magen, der Pylorusstenose, unterscheiden. Und doch geht es nicht an, im Sanduhrmagen gleichsam nur eine Spielart der Pylorusstenose zu erblicken, deren einzige Eigentümlichkeit darin besteht, dass sie ein wenig näher der Cardia lokalisiert ist; denn gerade aus dieser Lokalisation gehen doch eben tieferliegende Unterschiede hervor. Es ist doch etwas anderes, ob man an einem Sack, der zwei Öffnungen hat, die eine, die sich nur zeitweilig schliessen soll, dauernd zubindet, oder ob man mitten um den Sack, wo er am weitesten ist, eine Schnur legt und zuschnürt. Wenn nun der Sack zudem nicht aus toter Leinwand besteht, sondern der lebende Magen ist, der durchaus nicht ausschliesslich als passives Reservoir dient, sondern aktiv seinen Inhalt weiter befördern muss, so wird eine solche Umschnürung um so empfindlicher sich geltend machen, als sie in den Bewegungsapparat des Magens selbst zerstörend eingreift, welcher [woran bereits Schwarz(65) erinnert] ein kompliziertes Muskelsystem darstellt, bei dem es auf das geregelte Zusammenwirken der einzelnen Teile ankommt. Während die Pylorusstenose dadurch charakterisiert ist, dass die gesunde Magenmuskulatur, trotz grösster Anstrengung, ihre Arbeit nicht leisten kann, liegt das Wesentliche beim Sanduhrmagen offenbar darin, dass die Magenmuskulatur als Ganzes nicht mehr gesund, sondern in ihrem Bau und daher auch in ihrer Funktion empfindlich geschädigt ist.

Das wichtigste Symptom der Pylorusstenose: die Magenerweiterung nach Ulcus, tritt denn auch beim Sanduhrmagen nicht so sehr in den Vordergrund.

In den meisten Fällen sitzt die Einschnürung nahe der Mitte der kleinen Kurvatur. Die Erscheinungen werden dementsprechend, wofern die Einschnürung eng genug ist, eher auf einen verkleinerten, als auf einen erweiterten

Magen deuten. Darauf hat besonders Lauenstein[62] hingewiesen, der bei der Ausspülung schon Erbrechen beobachtete, wenn erst 1/3 l Wasser eingelaufen war. *)

Damit soll nun nicht gesagt sein, dass der Sanduhrmagen nicht manchmal ganz unter dem Bilde der Pylorusstenose verläuft. Es ist klar, dass ein Sanduhrmagen, wie der von Hochenegg[83] beobachtete (Fig. 3) von einer Pylorusstenose klinisch sich kaum wird unterscheiden lassen.

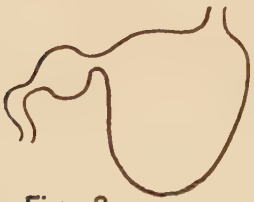

Fig. 3.

Fig. 4.

Andererseits wird ein Magen, wie ihn Figur 4 zeigt [v. Eiselsberg[87] Nr. 6], kaum die Zeichen der Pylorusstenose aufweisen.

Wenn die Einschnürung sehr nahe der Cardia liegt, können die Symptome sogar an Ösophagusstenose denken lassen. Wölfler[58] fand die Wandung des kleinen Cardiateils dünn und durchscheinend, so dass er mit einem Ösophagusdivertikel verwechselt werden konnte.

Eine häufig beobachtete Folge sehr enger Einschnürung ist die sekundäre, mit Hypertrophie der Muskulatur einhergehende Vergrösserung des Cardiateils, die im Laufe der Zeit von einer atonischen Dilatation gefolgt ist.

Wenn durch die Narbe die grosse Kurvatur zur kleinen heraufgezogen ist, die Kommunikation also oben (bei der

*) Moynihan[95] stellte auf Grund des Symptomes, dass Erbrechen nach jeder Gabe von Flüssigkeit eintrat, die eine Unze überschritt, die Diagnose: Sanduhrmagen mit kleinem Cardiaabschnitt.

kleinen Kurvatur) liegt, so besteht, nach Wölfler[58], die Hauptschwierigkeit für den Cardiamagen darin, dass er bei der Verdauung die Hubhöhe für die Nahrungsmittel bis zu der oben gelegenen Stenose zu überwinden hat. Die Einschnürung braucht aber keineswegs immer an der kleinen Kurvatur zu liegen. Je nach den örtlichen Verhältnissen des ursächlichen Prozesses können auch beide Kurvaturen gleichmässig, oder die kleine allein gegen die grosse zu eingeschnürt sein.

Auf die Enge der Kommunikation kommt es nicht immer so sehr an als auf die Störung der Muskelfunktion. Denn es sind Fälle bekannt, wo (offenbar angeborene) ziemlich enge Einschnürungen gar keine Störungen gemacht haben. Andererseits sind bei erworbenen Fällen Stenosen von unerhörter Enge beobachtet worden, so dass man nicht begreift, wie sie mit dem Leben überhaupt vereinbar waren. Reiche[47] sah am herausgeschnittenen Magen bei der Aufblähung von der Speiseröhre her nur den Cardiateil sich mit Luft füllen. Erst wenn an der kleinen Kurvatur ein Zug ausgeübt wurde, trat etwas Luft in den Pylorusabschnitt. In Steffens[16] Fall lief in den Cardiasack des ausgeschnittenen Magens gegossenes Wasser nicht durch die Striktur hindurch.

Gelegentlich findet man eine atonische Dilatation des Pylorusmagens, welche Wölfler[58] auf die mit der Zerstörung der Muskulatur an der Einschnürungsstelle einhergehende Störung der Peristaltik zurückführt; die peristaltische Welle des Cardiamagens kann sich auf den Pylorusteil nicht fortpflanzen; infolgedessen bleiben die Speisen dort lange liegen und verursachen dadurch Dilatation.

Eine Atrophie beider Magenabschnitte wird in solchen Fällen gefunden, wo aus Furcht vor Schmerzen nur ein Minimum von Nahrung aufgenommen wird.

Die Narbe imponiert bei der Palpation nicht selten als Tumor, so dass, wenn das Lebensalter dem entspricht und

Kachexie vorhanden ist, leicht der Verdacht auf Carcinom entsteht. Andernfalls kann der Tumor bei entsprechender Lage direkt die Diagnose: Sanduhrmagen stützen.

Die ungemeine Mannigfaltigkeit des Krankheitsbildes, unter dem, von den übrigen ätiologischen Momenten ganz abgesehen, eine sanduhrförmige Einschnürung des Magens allein nach Ulcus ventriculi sich entwickeln und verlaufen kann, geht aus obiger Orientierung wohl deutlich genug hervor. Die den physiologischen Ablauf der Funktionen des Organs und des Organismus beeinträchtigenden Momente seien noch einmal zusammenfassend aufgezählt und durch einige noch nicht erwähnte ergänzt. Von Bedeutung sind:

1. Die Lokalisation und Ausdehnung der Narbe;
2. die Weite der Kommunikation und ihre Entfernung von der grossen Kurvatur;
3. sekundäre Atonie der Muskulatur, gefolgt von den bekannten Störungen des Chemismus;*)
4. sekundäre Ulcerationen, Erosionen, chronische Entzündungen der Schleimhaut in beiden Säcken.

Mehr oder weniger seltene Komplikationen sind:

5. Offenbleiben des primären Ulcus;
6. perigastritische Adhäsionen;
7. lokalisierte Perforation mit unvollständiger oder vollständiger Fistelbildung;
8. sekundäres Carcinom.

Schliesslich mögen noch Erwähnung finden als akute gefährliche Ereignisse:

9. Profuse Blutung,
10. Perforationsperitonitis,
11. Okklusion durch Axendrehung.

*) In frischen Fällen wird gewöhnlich Überfluss, in alten Fällen Mangel an freier Salzsäure konstatiert.

Dass der zur sanduhrförmigen Einschnürung führende Vernarbungsprozess ganz ohne Komplikation verläuft, wird gewiss nur selten vorkommen. Die häufigste von den aufgezählten ist diejenige durch perigastritische Adhäsionen. Diese machen bekanntlich nicht selten gar keine Erscheinungen, häufig aber sind sie die Ursache erheblicher Beschwerden und (gelegentlich auch) gefährlicher Zufälle.

Die Komplikation durch offenes Ulcus und Perforation ist auch nicht selten und sehr geeignet, das Bild zu verwischen. Eine diesbezügliche interessante Krankengeschichte bietet der Fall, den Bauermeister([16]) in seiner Dissertation veröffentlicht:

Ein 27jähriges Dienstmädchen hatte vom 16. bis 19. Lebensjahr eine Chlorose durchgemacht, die mit Magenschmerzen nach den Mahlzeiten einhergegangen war. Neuerdings war sie acht Tage lang wegen einer Magenverstimmung bettlägerig, die sich durch Magendrücken, öfteres Erbrechen (nie Blut) und Durchfälle äusserte. Etwa zwei Monate später leitete sich unter influenzaartigen Erscheinungen die Perforation eines Ulcus ein, die aber durch perigastritische Verklebungen *) lokalisiert wurde. Einige Wochen lang bestanden heftiges Erbrechen und Schmerzanfälle im Abdomen.

Die interne Diagnose lautete damals: Gastralgia nervosa s. Ulcus ventric. chronic. Erst ca. zwei Monate später, nachdem sich ein Tumor an Stelle der Dämpfung entwickelt, und die internen Bemühungen ganz erfolglos blieben, wurde chirurgischerseits auf Grund des palpatorischen Befundes die Diagnose auf circumskripte Perforationsperitonitis gestellt. Bei der Operation gelangte man von der Abszesshöhle aus durch zwei Öffnungen in zwei getrennte Magenabteilungen und erkannte nunmehr die Formveränderung.

Bei dem Versuch festzustellen, wann etwa in diesem Fall der strikturierende Prozess begonnen hat, müssen wir uns auf Vermutungen beschränken. Wenn man auch die Magenbeschwerden während der Chlorose eventuell auf ein Ulcus zurückführen kann, so ist es doch unwahrscheinlich, dass schon damals irgend eine erhebliche Einschnürung durch Vernarbung stattgefunden hat. Mehr Wahrscheinlichkeit

*) Als Dämpfung imponierend.

hat die Annahme für sich, dass die Magenverstimmung zwei Monate vor den ersten Zeichen der Perforation auf denjenigen Ulcusprozess hinweist, der die Einschnürung zur Folge hatte.

Die Litteratur bietet noch zahlreiche Beispiele für die Schwierigkeit, aus den Symptonen, unter denen der einschnürende Prozess verläuft, solche herauszufinden, die für diesen selbst oder gar für seinen Beginn charakteristisch wären. Wenigstens reicht für solche Feststellungen das bisher zur Verfügung stehende Beobachtungsmaterial sowohl in seiner Reichhaltigkeit als ganz besonders in seiner Ausführlichkeit bei weitem nicht aus. Die meisten Krankengeschichten stammen aus der chirurgischen Klinik; es ist aber klar, dass nur der Internist, der die Kranken, ehe sie zur Operation kommen, längere Zeit zu beobachten Gelegenheit hat, imstande ist, so ausführliche Krankengeschichten zu liefern, wie sie für den Zweck solcher Feststellungen nötig wären.

Steht es nun bis heute schlecht mit der Kenntnis typischer Sanduhrenmagensymptome, so wird die Schwierigkeit der Diagnose noch dadurch bedeutend vermehrt, dass es andererseits kaum irgend ein Magensymptom gibt, das nicht in der Anamnese des Sanduhrmagens vorkommen könnte.

Wir finden da ganz allgemeine Zeichen wie: Appetitlosigkeit,*) belegte Zunge, Schwäche und Abmagerung; die Zeichen der abnormen Sekretion und Gärung und der gestörten Motilität: saures Aufstossen, Sodbrennen, Aufstossen von Luft, Druck- und Völlegefühl (manchmal schon nach Aufnahme ganz geringer Mengen von Nahrung und erst nach künstlich hervorgerufenem Erbrechen nachlassend); Obstipation, Flatulenz, Kollern und Plätschern im Magen.

*) Oft ist der Appetit ungestört oder gar abnorm gesteigert. In Fällen hochgradiger Stenosen kann auch der Durst sehr vermehrt sein.

Schmerzen aller Art und in allen Abstufungen der Intensität: allgemeine, unbestimmte Sensationen in der Magengegend; immer auf dieselbe Stelle lokalisierte, mehr oder weniger intensive Schmerzen; stechende, bohrende, schneidende, spannende, sehr heftige, krampfartige Schmerzen nach der Nahrungsaufnahme, unmittelbar oder 1/2 bis 1—2 Stunden nach dem Essen; auch unregelmässig auftretende Anfälle, ausstrahlend zur linken Brust, zum Rücken, von 1—2 bis 4stündiger Dauer; manchmal vor dem Erbrechen schlimmer, nachher leichter, gelegentlich bei Rücken- oder anderer spezieller Lagerung gelinder. In späteren Stadien konstante Schmerzen, Tag und Nacht anhaltend, durch Nahrungsaufnahme verschlimmert, durch Erbrechen oft bis zur Unerträglichkeit gesteigert.

Erbrechen fehlt selten ganz; manchmal tritt es nur gelegentlich auf mit unregelmässigen Pausen, manchmal nach längeren Pausen häufiger hintereinander, in grossen Quantitäten bei mehrtägigen Zwischenpausen; täglich ein- oder zweimal oder regelmässig nach jeder Nahrungsaufnahme, 1 Stunde, 1/2 Stunde nach dem Essen, ja 1/4 Stunde nach jeder festen Nahrung (bereits nach Genuss 1/4 Brötchens) oder nach jeder Gabe Flüssigkeit, die eine Unze überschreitet. Einmal erfolgte es fast nur abends und nachts und bestand meist nur aus saurem Schleim. Sonst besteht es aus unverdauter, frischer oder durch Stagnation zersetzter Nahrung. In seltenen Fällen zeigt das Erbrechen charakteristische Eigentümlichkeiten, wie sie unter den eingangs angeführten Symptomen bereits erwähnt wurden.

In der Mehrzahl der Fälle ist in der Vorgeschichte Hämatemesis ein- oder mehrmals vorgekommen.

Auf Stenose weisen anamnestische Angaben wie folgende: Patientin hat deutlich das Gefühl, dass die Speisen den Magen nicht passieren können und deshalb wieder zurück müssen;

oder ein Gefühl, als ob der Magen zusammengeschnürt sei, oder, dass er zu wenig fassen kann; schliesslich: zischende und gurrende Geräusche in der Magengegend, die mit krampfartigen Schmerzen einhergehen.

Objektiv kann man beobachten: Gasauftreibung des Epigastrium und Abdomen; lokale und diffuse Druckempfindlichkeiten; in Bezug auf Grösse und Lagerung des Magens finden sich geringe und starke Abweichungen von der Norm; ferner kommen vor: Schalldämpfungen, Resistenzen, Tumoren; sichtbare peristaltische Kontraktionen. In relativ frischen Fällen findet man gewöhnlich reichlich freie Salzsäure, in älteren mit Atonie einhergehenden ist sie vermindert und fehlt nicht selten gänzlich; dafür treten bei ausgesprochener, manchmal hochgradiger Retention die Gärungssäuren in den Vordergrund. Die für den Sanduhrmagen mehr weniger charakteristischen objektiv festzustellenden Symptome wurden eingangs der Arbeit bereits aufgezählt und besprochen.

Alle diese aus der Vorgeschichte und der objektiven Untersuchung sich ergebenden Symptome können sich in mannigfaltigster Weise zu allen möglichen Krankheitsbildern gruppieren. Sie täuschen in leichteren Fällen einen chronischen Magenkatarrh vor, oder lassen an nervöse Gastralgie denken. Manchmal tritt die Dilatation in den Vordergrund. In denjenigen Fällen, wo noch keine Stenosenerscheinungen sich zeigen, wo aber aus der Anamnese deutlich die Ulcusnatur des Leidens hervorgeht, bleibt die Diagnose auf dem Ulcus ventriculi chronicum stehen. Mit am günstigsten könnte man die Fälle beurteilen, wo frühzeitig ausgesprochene Stenosenerscheinungen sich geltend machen und unter der Diagnose: Gutartige Pylorusstenose einen operativen Eingriff indizieren, ehe jahrelanges Siechtum die Widerstandskraft des Körpers wesentlich geschwächt hat. Es ist hervorzuheben, dass auch schon leichte

Andeutungen von Magenerweiterung nach Ulcus den Verdacht auf beginnende Stenosierung wachrufen müssen. Ausgesprochene Kachexie und wiederholtes Auftreten von Blutspuren im Erbrochenen bei gleichzeitig vorhandenem Tumor lassen an Krebs denken.

Ein ganz allgemeiner und fast sämtlichen Krankengeschichten eigentümlicher Zug ist die lange Dauer des Leidens und die trotz aller Behandlung sich je länger je mehr geltend machende Neigung zum Schlechteren. In der überwiegenden Mehrzahl der Fälle handelt es sich um weibliche Patienten mit Ulcusanamnese, und da die Beschwerden anfangs oft in grösseren und kleineren Intervallen wiederkehren, wird die Diagnose: recidivierendes Ulcus ventriculi oft lange Jahre hindurch aufrecht erhalten. Aber auch in jenem Stadium der Krankheit, wenn die Schmerzen kontinuierlich geworden sind und täglich, oder gar nach jeder Nahrungsaufnahme Erbrechen erfolgt, finden die Patienten oft noch lange nicht die dringend nötige Hilfe, zumal wenn die Ulcussymptome vorherrschen und Dilatation und Retention fehlen, so dass das Bild der Magenstenosierung nicht recht einleuchten will.

Die wichtigste Aufgabe der Sanduhrmagendiagnostik besteht danach in der Abgrenzung dieses Folgezustandes vom Ulcus chronicum selbst.

In dem Decker'schen Aufsatz([103]): Zur Diagnose des Sanduhrmagens wird die Frage der Differentialdiagnose gegen Ulcus zum erstenmal ausführlicher behandelt. An der Hand dieser Arbeit und unter Berücksichtigung in anderen Veröffentlichungen zerstreuter Notizen lassen sich etwa folgende Merkmale zusammenstellen.

Typische Fälle von Sanduhrmagen, welche noch nicht (durch Atonie kompliziert) mit deutlichen Stenosenerscheinungen einhergehen, sind ausgezeichnet durch Magen-

schmerzen von übertriebener Heftigkeit, die mit Vorliebe anfallsweise, besonders nach Nahrungsaufnahme auftreten. Vom Magenkrampf beim einfachen Ulcus unterscheidet sich (nach Decker) der Sanduhrmagenschmerz dadurch, dass er viel länger andauert und weniger ein Krampf als ein intensiver Spannungsschmerz ist, wie bei zu starker künstlicher Aufblähung des Magens mit Kohlensäure. Diese Anfälle wiederholen sich in fortgeschrittenen Fällen durch Wochen, Monate und Jahre und werden durch keinerlei Behandlung wesentlich beeinflusst, steigern sich eher allen Bemühungen zum Trotz je länger je mehr, sowohl hinsichtlich der Häufigkeit und Dauer, als der Intensität. Schliesslich halten sie mit wechselnder Stärke kontinuierlich an und lassen die Patienten manchmal Tag und Nacht nicht zur Ruhe kommen. Die Kranken leben schliesslich nur noch von flüssiger Nahrung, die sie in kleinen Mengen zu sich nehmen. In dem Falle von Hirch[57]) wurde bereits durch zehn Jahre auf diese Weise notdürftig das Leben gefristet, bis eine interkurrente Krankheit (Sepsis) den geschwächten Körper in wenigen Tagen dahinraffte.

Das zweite Kardinalsymptom des Sanduhrmagens ist das Erbrechen, welches bei dieser Erkrankung eine viel grössere Rolle spielt als beim Ulcus; immerhin kann es in seltenen Fällen ganz fehlen oder doch der charakteristischen Eigentümlichkeiten ermangeln. Wenn wir wiederum von den Fällen absehen, die mit Atonie einhergehen und die auch hinsichtlich des Erbrechens — grosse Quantitäten in grösseren Intervallen — an das Bild der Pylorusstenose erinnern, so zeichnet sich das Erbrechen bei Sanduhreinschnürung dadurch aus, dass es gewöhnlich nicht in einem Guss, sondern in kleinen Portionen erfolgt (Decker). In ausgesprochenen Fällen tritt es nach jeder Nahrungsaufnahme

ein. Der Brechakt selbst ist gewöhnlich äusserst qualvoll, indem die an sich schon bestehenden Schmerzen während desselben ihre höchste Höhe erreichen. Auch nach dem Erbrechen lassen die Schmerzen nicht gleich nach, sondern dauern noch mehr oder weniger lange fort. Vollends unerträglich wird der Zustand, wenn durch eine hochgradige Stenosierung hindurch auch der Pylorusabschnitt sich entleeren will. Schmerzen von solcher Heftigkeit, dass die Kranken meinen, Rippen und Schulterblätter sollten auseinandergesprengt werden oder der Magen wolle platzen, können vielleicht auf diesen Vorgang bezogen werden.

Die zahlreichen und mannigfaltigen Komplikationen, die weiter oben bereits besprochen wurden, beeinträchtigen begreiflicherweise das Bild und erschweren die Diagnose. Ein besonders erschwerender Umstand liegt aber zweifellos in der Tatsache, dass angesichts der Seltenheit dieser Formveränderung bei entsprechenden unklaren Fällen nicht immer an die Möglichkeit dieses Zustandes gedacht wird. Für solche unklare Fälle ist schon viel gewonnen, wenn man sich bei der Diagnostik des chronischen Ulcus ganz im allgemeinen daran gewöhnt, gleich von vornherein zu unterscheiden zwischen einfachem und kompliziertem Fall, wobei als Komplikationen zunächst nur an die möglichen Folgen der Vernarbung und der durch das Ulcus verursachten perigastrischen Veränderungen gedacht sein soll. Es ist klar, dass bei der Diagnose: Ulcus mit Komplikation der Verlauf mit ganz anderen Augen verfolgt und viel eher die Art der Komplikation erkannt wird, als wenn zunächst nur an ein einfaches Ulcus gedacht worden ist.

Unter diesem Gesichtspunkte beobachtete Fälle werden auch bei weitem exaktere Krankengeschichten liefern,

woraus wieder, wenn solche erst in hinreichender Zahl vorliegen, mancher neue Gesichtspunkt zur Klärung der ganzen Frage gewonnen werden dürfte.

Ein wichtiges, wenn auch umständliches diagnostisches Hilfsmittel ist ferner in der Durchführung einer strengen Ulcuskur gelegen (14 Tage Bettruhe, Milchdiät, tagsüber heisse Kataplasmen; wenn möglich, während der ersten 3—4 Tage nur Rektalernährung). Treten danach beim Übergang zu kompakterer Nahrung die Schmerzen, die während der Kur verschwunden waren, mit der alten Heftigkeit wieder auf, so darf man mit ziemlicher Gewissheit annehmen, dass es sich nicht um ein einfaches Ulcus handelt, sondern dass eine der gedachten Komplikationen vorliegt.

Als ultima ratio der Diagnostik bleibt dann noch die Probelaparotomie. So wenig es angeht, dieses sicherste, aber doch heutzutage noch recht gefährliche Hilfsmittel voreilig anzuwenden, so soll damit andererseits in schweren Fällen nicht mehr gezögert werden, wenn alle anderen Bemühungen vergeblich gewesen sind, zumal alle hier in Betracht kommenden Komplikationen chirurgisch gut angreifbare Veränderungen darstellen.

Die Prognose des Sanduhrmagens ist je nach dem Charakter und der Intensität der primären Veränderungen, der Folgen und Komplikationen sehr verschieden. Tatsache ist, dass ziemlich hochgradige Einschnürungen — in der Regel als angeboren aufgefasst — bei hochbejahrten Personen gefunden wurden. Es wurde auch bereits erwähnt, dass vereinzelte Fälle ganz ohne Symptome verlaufen sind. In anderen Fällen gehen, wofern nicht Komplikationen (Perforation, Axendrehung) oder intercurrente Krankheiten das Leben vorher vernichten, die Kranken im Laufe einiger Jahre an Inanition zu Grunde.

Was die Therapie betrifft, so ist es klar, dass durch

interne Massnahmen (Regelung der Diät, Ausspülungen) natürlich nur symptomatisch eingewirkt werden kann. Als indicatio causalis kommt nur die Operation in Betracht.

Oft veranlassen bereits, noch ehe ernste Lebensgefahr besteht, die unerträglichen Qualen einen operativen Eingriff.

In der Feststellung einer sanduhrförmigen Einschnürung an sich, die ja gelegentlich ganz zufällig erfolgen kann, liegt aber noch keine Indikation zur Operation; vielmehr ist diese durchaus von der Schwere der Erscheinungen abhängig.

Die Mortalität der Sanduhrmagenoperationen beträgt noch circa 20% und bei den Überlebenden sind Recidive und erneute Komplikationen nicht ganz selten. Aber es darf bestimmt erwartet werden, dass mit steigender Sicherheit der Diagnostik auch die chirurgische Erfahrung und Technik an Sicherheit gewinnen wird, wodurch die Prognose der Operation und somit der Krankheit sich wesentlich günstiger gestalten muss.

Am Schlusse der Arbeit fühle ich mich verpflichtet, meinen hochverehrten Lehrern, Herrn Professor Dr. von Angerer für Übernahme des Referates, Herrn Dr. Decker für die Anregung, Herrn Professor Dr. Schmitt für liebenswürdige Ratschläge bei Anfertigung der Arbeit, Herrn Professor Dr. von Bauer und Herrn Professor Dr. Sittmann für Überlassung von Krankengeschichten meinen tiefgefühlten Dank auszusprechen.

Litteratur.

Unter Benützung der in verschiedenen Arbeiten veröffentlichten Zusammenstellungen, von denen die ausführlichste die von Bettmann (Philadelphia Monthly Medical Journal, March 1899, Vol. I, Nr. 3 [cit. Watson 91]) ist.

1. Morgagni (ca. 1700): De sedibus et causis morborum per Anatomem indagatis zitiert: Blasius, Valsalva, Riolanus.
2. Meckel 1812: Pathol. Anatomie I. S. 509. Leipzig, Reclam zitiert: Wurfbein, Meister, Delius, Greding, Amyand, Reinmann, Ludwig, Hufeland, Sömmering, Sandifort, Flachsland, Petsche.
3. Monroe 1813: Lectures on human Anatomy, zitiert: ausser denen bei Meckel: Lorry, Walter, van der Kolk.
4. Peacock 1848: Transactions of the Pathologic Society, London I. 253.
5. Struthers 1851: Anatomical a. Physiological Observations.
6. Labat et Langier 1851: Gazettes des Hôpitaux, S. 255.
7. Robinson 1853: Transact. Path. Soc. London IV. 134.
8. Brinton 1855: Associat. Med. Journ. London II. 989—992.
9. Quain 1856: Transact. Path. Soc. London VII. 192.
10. Betz 1856: Memorabilien aus d. Praxis 1856. I. 2. u. II. 4.
11. Potain 1856: Ulcère simple de l'Estomac.; Bullet. de la Soc. Anat. S. 385.
12. Paganucci 1856: Gaz. Med. Ital. feder. tosc. Firenze 1856. 149—152.
13. Brinton 1862: Krankheiten des Magens, Würzburg. S. 117.
14. Baker 1867: Transact. Path. Soc. London. XVIII. 105.
15. Livezey 1867: Hourglass Contraction of the Stomach, Proceedings of the Pathol. Soc. of Philadelphia II. 30.
16. Steffen 1868: Glasgow med. Journal, April II. 472.
17. Guipon, J. 1868: Observations pour servir á l'étude des tumeurs abdominales; Gazette med. de Paris II.
18. Stoker 1869: Med. Press a. Circ., March 3. (Canst. Jahresb. 1869 II. 132.)
19. Jago 1872: Med. Times a. Gaz. London 11. 409.
20. Mazzotti 1874: De un vomito infrenabile dipendente da strangolamento rotatorio della stomaco. Rivista clinic. di Bologna VIII.—IX. S. 280.
21. Greenfield 1876: Multiple Ulcers of the Stomac; Transact. Path. Soc. XXVII. 168.
22. Deronet 1879: Thèse de Paris.
23. Dini 1879: Dutopia della Milza con strangolamento rotatorio dello stomaco; Imparziale, Firenze.

24. Kammerer 1881: Malformation of Hourglass Stomach; Report of New-York Surgic. Soc. March 25. 1881.
25. Malescot et Huét 1881: Progrès Medical S. 686.
26. Grünfeld 1882: Nogle Bemoerknunger om Cikatricer efter ulcus ventriculi og ulcus duodeni, Hosp Tid., Kopenhagen, 2 R. IX. S. 765—785.
27. Carrington 1882: Notes of three cases of hourglass contraction of the stomach with remarks; Transact. Path. Soc. London January. XXXIII. 130.
28. Williams 1883: Ten cases of congenital contraction of the stemach; Journal of Anatomy 17.
29. Hauser 1883: Das chronische Magengeschwür und sein Vernarbungsprozess etc. Leipzig.
30. Sharkey 1884: A case of stricture of the stomach and oesophagus with extreme atrophy of the former; Transact. Path. Soc. London XXXV. 193—195.
31. White 1884: Transact. Path. Soc. London. XXXV. 196.
32. Ciarrechi 1884: Stomaco a elepsidre etc.; Gaz. degli ospital. Milano.
33. Musser 1884: Hourglass Stomach; Philadelphia Medical Times XIX. Jan. 26.
34. R. Maier 1885: Beitrag zur angeborenen Pylorussten. Virchows A. CII. 423. S. 330.
35. Herlich 1885: Berliner mediz. Wochenschr. S. 115.
36. Hudson 1887: Transact. Path. Soc. XXXVIII. London.
37. Turner 1887: „ „ „ „ „
38. Finny 1887: Britisch med. Journ. London II. 1157.
39. Birsch-Hirschfeld 1887: Lehrbuch d. pathol. Anatomie S. 526.
40. Kern 1887: Ein Fall von Sanduhrmagen, Inaug.-Dissert. Berlin.
41. Rasmussen 1887: Über die Magenschnürfurche und die Ursache des chronischen Magengeschwüres. Zentralbl. f. d. med. Wissenschaften. 25. Jahrg.
42. Langerhans 1888: Virchows Archiv CXI. S. 387. Heft 2.
43. Colischonn 1888: Beitrag zur Kasuistik der Form- und Lagerungsstörungen des Magens. Inaug.-Dissert. Kiel.
44. Bardeleben (Klemperer) 1889: Berl. klin. Wochenschr.
45. Nissen 1890: Zur Frage der Indikation der operativen Behandlung des runden Magengeschwüres. St. Petersburg. med. Wochenschr. 40. 41.
46. Bauermeister 1890: Ein Fall von Ulcus ventriculi chron. und Sanduhrmagen. Inaug.-Dissert. Halle.
47. Reiche 1890: Handbuch der Hamburger Staatskrankenanstalten II. S. 180 f. Zwei Fälle von tiefer Duodenalstenose.
48. Saundby 1891: Ein Fall von congen. Sanduhrmagen in Verbindung mit einem kolossalen Magengeschwür. Deutsche med. Wochenschr. Nr. 42, S. 1183.

49. Lünnemann 1891: Sanduhrmagen. Inaug.-Dissert. Würzburg.
50. Saake 1892: Ein Fall von Sanduhrmagen. Virchows Archiv 134.
51. Chapotot 1892: L'Estomac et le Corset. Paris. S. 79. 80.
52. Schmidt-Monnard 1893: Münchener med. Wochenschr. 19. S. 358
53. Zeller 1893: Zentralbl. für Chirurgie 15. S. 355 (1894). Württembg. med. Korrespondenzblatt 1893.
54. Birmingham 1893: Lancet I. S. 418 (Sitzungsbericht).
55. Lind 1894: Virchow-Hirsch. Jahrb. II. 451.
56. Hakanson 1894: Ventriculus Bisaccatus, Nordisk med. Arkiv Nr. 23.
57. Hirsch 1895: Über Sanduhrmagen. Virchows Archiv 140. 3. 459.
58. Wölfler 1895: Über Gastroanastomose bei Sanduhrmagen. Beiträge zur klinischen Chirurgie 13.
59. Doyen 1895: Traitement Chirurg. des Affections de l'Estomac. Paris. S. 308.
60. Virchow 1895: Deutsche med. Wochenschr. Nr. 6.
61. v. Hacker 1895: Über Magenoperationen bei Carcinom und bei narbigen Stenosen. Wien. klin. Wochenschr. Nr. 27.
62. Lauenstein 1896: Münchener med. Wochenschr. 21. S. 491.
63. Chauve 1896: Loire médicale. 15. Février. Nr. 2.
64. Jaboulay 1896: Archives Provinciales de Chirurgie.
65. Schwarz 1896: Ein Fall von Sanduhrmagen. Wiener klin. Wochenschr. Nr. 25. S. 548.
66. Langenbuch 1896: Berlin. klin. Woshenschr. Nr. 38. S 855.
67. Hofmeister 1896: Zur operativen Behandlung des Ulcus ventr. Beiträge zur klin. Chirurg. XV. S. 351.
68. v. Noorden 1886: Münch. med. Wochenschr. Nr. 35.
69. Carrel 1896: L'Estomac biloculaire Soc. des Sciences Med. de Lyon, Mai.
70. Mackenzie 1896: Transact. Path. Soc. London Bd. 48. S. 78.
71. Porret 1896: L'Estomac biloculaire. Thèse Lyon.
72. Asbeck (Bier) 1897: Vier Fälle von Sanduhrmagen. Inaug.-Dissert. Kiel.
73. Rabe et Rey 1897: Double Ulcère de l'Estomac etc., avec biloculation de l'Estomac. Soc. Anatom. Mai—Juin.
74. Riegel 1897: Erkrankungen des Magens, Wien. Bd. 2. S. 507—509.
75. Klemperer 1897: Berlin. klin. Wochenschr. S. 37.
76. Taylor 1898: Proceedings of the Path. Soc. of Philadelphia. 15. April.
77. Cheyne 1898: Report of a Case of Hourgl. Stom. Operat. Lancet I. S. 785.
78. Cumston 1898: New-York med. Journ. Dec. 9. S. 237.
79. Berg 1898: Nord. med. Arkiv. 22.
80. Jaworsky 1898: Wien. klin. Wochenschr.
81. Le Waid 1898: Perforating Ulcer of the Stomach with Hourglass-Contraction. Medical Record, Dec. 17. S. 891.
82. Weiss 1898: Zentralbl. f. d. Grenzgeb. Jena 1897—98. Bd. 1. S. 393.

83. Hochenegg 1898: Ein Fall von Sanduhrmagen, geheilt durch Gastroanastomose. Wien. klin. Wochenschr. Nr. 21. S. 514 u. 517.
84. v. Unge 1899: Zentralbl. f. d. Grenzgeb. d. Med. u. Chir. Mai S. 9.
85. Guillemot 1899: Gaz. hebd. de Med. et Chir. Paris Bd. 46. S. 75.
86 Siewers 1899: Ein Fall von Sanduhrmagen. Berl. klin. Wochenschr. Nr. 15. 325.
87. v. Eiselsberg 1899: Zur Kasuistik des Sanduhrmagens. Archiv f. klin. Chirurg. 59. 4.
88. Hochenegg 1899: Wien. klin. Rundschau Nr. 17 u. 20.
89. Adlercreutz 1900: Hygiea. Stockholm. Bd. 62. S. 214.
90. Martin a. Pollard 1900: Case of Hourglass Stom. a. Pylorus Stenosis. Britisch med. Journ. Dec. 8.
91. Watson 1900: Hourglass Stomach a. its Surgic. Treatment. Annals of Surgery S. 56.
92. Klein 1900: Wien. klin. Rundschau 4. Febr.
93. Mayo Robson 1900: Lancet, March 10. S. 681.
94. Mayo Robson 1901: Surgical Treatment of chronic Ulcer of Stomach. Lancet, May 25. S. 1453.
95. Moyniham 1901: Lancet, April 27.
96. Childe 1901: A Case of Hourglass Stomach non malignant. Britisch Med. Journ. III. 23.
97. Richardson a. Steele 1901: Proceed. of the Path. Soc. of Philadelphia N. S. IV. Febr. 4.
98. Körte 1901: Über die chirurg. Behandlg. d. Magengeschwürs u. seiner Folgezustände. Archiv f. klin. Chirurg. Bd. 63. 1. S. 1.
99. Büdinger 1901: Wien. klin. Wochenschr. 36.
100. Schloffer 1901, Wien. klin. Wochenschr. 38.
101. Ewald 1901: Deutsches Archiv für klin. Med. Bd. 73.
102. Peterson u. Macholl 1902: Beiträge zur Patholog. u. Therap. d. gutartigen Magenerkrankheiten. Beiträge z. klin. Chirurg. Bd. 33.
103. Decker 1902: Zur Diagnose des Sanduhrmagens. Münchener med. Wochenschr. 37.
104. Schmitt 1902: Zur chirurg. Therap. d. Sanduhrmagens. Münchener med. Wochenschr. 37.
105. Rosenfeld 1903: Zur Diagnostik des Sanduhrmagens. Zentralblatt für innere Medizin Nr. 7.
106. Sandifort: Observations Anatom. Pathol. Bd. III. S. 11.

Lebenslauf.

Gustav Adolf Wislicenus wurde geboren am 10. Juli 1877 zu Friedenau bei Berlin, absolvierte Ostern 1896 das Friedrich-realgymnasium zu Berlin, genügte bis Ostern 1897 seiner Militär-pflicht in Göttingen, indem er gleichzeitig bei der philosophischen Fakultät eingeschrieben war. Ostern 1899 bestand er an der Universität Kiel die ärztliche Vorprüfung, nachdem er Ostern 1893 am dortigen Gymnasium die Ergänzungsprüfung in Latein und Griechisch bestanden hatte und in die medizinische Fakultät auf-genommen worden war. Die klinischen Studien absolvierte er in Berlin und München, woselbst er im Februar 1902 die Approbation erlangte. Seitdem war er als Assistent an der Dr. Decker'schen Privatheilanstalt und als Volontärassistent an der Kgl. medizini-schen Poliklinik hierselbst tätig.